Diagnóstico, evolução e manejo terapêutico de aneurisma de artéria coronária descendente anterior: um relato de caso

Diagnosis, evolution and therapeutic management of left anterior descending coronary artery aneurysm: a case report

Ana Paula Schonarth[1], Julio Cesar Gastaldi Girrulat da Costa[1], Silvia Rozauria Froes Toniazzo[1]

RESUMO

O aneurisma de artéria coronária é uma condição pouco frequente, definida como uma dilatação que excede 1.5 vezes o diâmetro normal do vaso. Na grande maioria das vezes, seu diagnóstico é feito ao acaso durante a realização de angiografias coronarianas. Seu manejo ainda é um dilema para a área da cardiologia, visto que não existe um consenso sobre a conduta a ser tomada, apesar de recomendar-se analisar a condição individual do paciente para elaborar o plano mais adequado. Dentre as opções de tratamento existentes, encontram-se a terapia antitrombótica, intervenção coronariana percutânea (ICP) e tratamento cirúrgico. O presente trabalho, além de relatar a evolução do caso de um paciente portador de aneurisma de artéria coronária, também irá analisar as possibilidades de manejo terapêutico a serem tomadas em casos semelhantes.

Descritores: Aneurisma de artéria coronária; Diagnóstico, manejo; Doença coronariana.

ABSTRACT

Coronary artery aneurysm is an uncommon condition, defined as a dilation that exceeds 1.5 times the normal diameter of the vessel. In most cases, its diagnosis is made by chance during coronary angiography. Its management remains a dilemma for the field of cardiology, since there is no consensus on the conduct to be taken, although it is recommended to analyze the individual condition of the patient to develop the most appropriate plan. Among the existing treatment options are antithrombotic therapy, percutaneous coronary intervention (PCI) and surgical treatment. In addition to reporting the evolution of the case of a patient with coronary artery aneurysm, this study will also analyze the possibilities of therapeutic management to be taken in similar cases.

Keywords: Coronary artery aneurysm; Diagnosis, management; Coronary artery disease.

INTRODUÇÃO

O aneurisma de artéria coronária (AAC) é definido como uma dilatação que excede 1.5 vezes o diâmetro normal do vaso. São classificados como gigantes quando superam 4 vezes seu diâmetro (ou atingem 20 mm em adultos e 8 mm em crianças). Em geral, pode ser dividido em 2 tipos: sacular (diâmetro longitudinal maior que o diâmetro transversal) e fusiforme (quando o diâmetro transversal supera o longitudinal), ou em aneurismas verdadeiros e pseudoaneurismas (quando há ruptura

[1] Centro Universitário para o Desenvolvimento do Alto Vale do Itajaí, Rio do Sul, Santa Catarina, Brasil.
Autor correspondente: Ana Paula Schonarth. Rua Raulino Dolzan, n 309, Residencial Sperandio, bloco B, apartamento 201 - CEP: 89160-194
Telefone: (49)991855064 - E-mail: paulaschonarth@hotmail.com
Data de submissão: 11/04/2025. **Data de aceite:** 14/04/2025.
Aprovação do Comitê de Ética em Pesquisa - Número do Parecer: 5.492.873
Declaração dos conflitos de interesses de todos os autores: Os autores (a) Ana Paula Schonarth, Julio Cesar Gastaldi Girrulat da Costa e Silvia Rozauria Froes Toniazzo do manuscrito intitulado "Diagnóstico, evolução e manejo terapêutico de aneurisma de artéria coronária descendente anterior: um relato de caso" declaram que não há conflitos de interesse de ordem pessoal, comercial, acadêmica, político e/ou financeira, no processo de apreciação e publicação do referido artigo.

de uma das camadas do segmento afetado). Ainda não há um consenso estabelecido a respeito do manejo desta condição, sendo esta a questão que motivou esse relato.[1,2,3]

MÉTODOS

Estudo do tipo relato de caso, retrospectivo, observacional, qualitativo e descritivo.

DESCRIÇÃO DO CASO

Paciente masculino, 66 anos, com história familiar de cardiopatia isquêmica, tabagista, com antecedente de distúrbio do humor, foi hospitalizado em 2015 após infarto agudo do miocárdio inferior, diagnosticado tardiamente, sem procedimentos de reperfusão. Nesta ocasião, o cateterismo apontou: oclusão de artéria coronária direita (ACD) proximal, aneurisma em um terço proximal na artéria descendente anterior (ADA) e dilatação aneurismática em artéria circunflexa (ACx). O paciente apresentava somente dispneia a grandes esforços, sendo optado por tratamento conservador, com manutenção de dupla antiagregação plaquetária com ácido acetilsalicílico e clopidogrel. Alta médica em 5 dias após entrada.

Realizou exames complementares em 2015: ecocardiograma transtorácico que evidenciou dilatação da aorta ascendente, acinesia de parede ínfero-lateral, médio-basal inferior e basal ínfero-septal (FE 44%), pressão sistólica em artéria pulmonar (PSAP) de 28mmHg, disfunção diastólica de ventrículo esquerdo (VE) grau I, e leves regurgitações de valvas atrioventriculares. Doppler de carótidas apontou aterosclerose em carótida direita e placa fibrocalcificada com redução luminal de 15 a 20% em carótida interna esquerda.

Angiotomografia (Angio TC) de coronárias realizada ainda em 2015 apontou ADA sem redução luminal, com presença de dilatação aneurismática e calcificação periférica em um terço proximal, com maior diâmetro de 11mm e segmento pré-dilatação de 4mm; ACx sem redução luminal, com dilatação aneurismática de um terço proximal e calcificação periférica, com maior diâmetro de 6mm e pré-dilatação 4mm; ACD com obstrução no óstio, presença de contrastação nos sub ramos descendente e ventricular posterior, por circulação colateral (Figura 1).

Em consulta em 2016 relatou estar assintomático. Ausculta cardíaca sem alterações, Pressão Arterial (PA) de 110x76mmHg. Exames laboratoriais: Hematócrito (Ht): 40,4%; Hemoglobina (Hb): 13,4mg/dL; Plaquetas: 181000; Glicose: 79mg/dL; Colesterol Total (CT): 155mg/dL; HDL: 46mg/dL; LDL calculado: 88mg/dl; Triglicerídeos (Tg): 112mg/dL; Creatinina (Cr): 1,22mg/dL.

Angio TC de coronárias realizada em 2017 apontou ADA sem redução luminal, com dilatação aneurismática e calcificação periférica em um terço proximal, com o maior diâmetro de 12,7mm e o segmento pré-dilatação de 4mm; ACx sem redução luminal com dilatação aneurismática em um terço proximal com calcificação periférica, com maior diâmetro neste segmento de 6mm e o pré dilatação de 3 mm; ACD ocluída no óstio, com presença de contrastação no um terço distal e nos sub ramos descendente e ventricular posteriores, por presença de circulação colateral. VE aumentado (62mm) e dilatação da raiz da aorta (41mm).

Em 2018, em consulta de acompanhamento, mantinha-se assintomático, realizando caminhadas regularmente (1 hora por dia, 5 vezes na semana). Exames laboratoriais: CT: 122mg/dL; LDL calculado: 70,6mg/dL; HDL: 35mg/dL; Tg: 82mg/dL. Mantida conduta conservadora.

Paciente retorna em 2020, ainda assintomático do aspecto cardiovascular. Ausculta cardíaca com ritmo regular, em 2 tempos, sem sopros, PA: 120x80mmHg. Exames laboratoriais: Ht: 42%; Hb: 14,5; plaquetas: 189000; glicose: 106mg/dL; CT: 169mg/dL; HDL: 46mg/dL; LDL calculado 103mg/dl; Tg: 103mg/dL; Potássio: 5,21mEq/L. Foi realizada Angio TC que apontou ADA apresentando aneurisma sacular em um terço proximal, parcialmente trombosado, com placas causando irregularidades parietais, medindo 16,4x12,9mm (parte contrastada) e segmento pré-dilatação de 4 mm; ACx

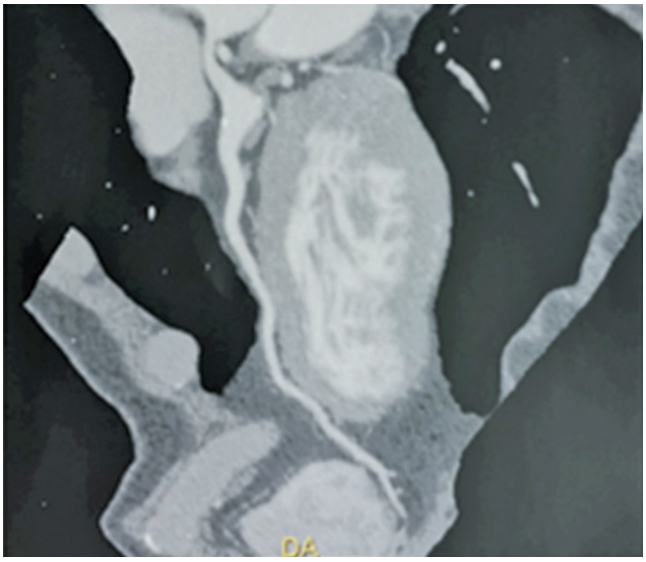

Figura 1. Angio TC de coronárias realizada em 2015.

com placa parcialmente calcificada em um terço proximal com irregularidades parietais, e discreta dilatação aneurismática em um terço proximal medindo 7,3 x 6,3mm e o pré dilatação 3 mm; ACD ocluída no óstio e não apresenta contrastação residual. VE aumentado (61mm). Dilatação moderada da raiz da aorta (46mm). Aorta ascendente (40mm) (Figura 2).

Houve perda do acompanhamento durante o período da pandemia de COVID-19. Paciente retorna em 2022 com queixa de leve dispneia. Caminha regularmente 30 min pela manhã. A ausculta cardíaca evidenciou ritmo irregular, com extrassístoles, sem sopros. PA: 140x90mmHg. Foi encaminhado para novo estudo por angio TC de coronárias que evidenciou ADA com aneurisma sacular gigante parcialmente trombosado no segmento proximal, medindo 25,8mm de diâmetro total e 16,5mm; ACx com irregularidades parietais difusas com e sem componente calcificado; ACD apresentando sinais de oclusão no segmento proximal, com enchimento distal apenas do ramo póstero-lateral provavelmente através de colaterais (Figura 3).

Durante o tempo de acompanhamento o paciente foi mantido em uso de ácido acetilsalicílico tamponado 100mg, clopidogrel 75mg, atorvastatina cálcica 80mg, metoprolol 50mg, enalapril 10mg, escitalopram 20mg e bromazepam 6mg.

Após discussão com o paciente e familiares foi indicada intervenção cirúrgica. No pré-operatório foi realizado estudo angiográfico das coronárias que evidenciou ADA com aneurisma gigante em um terço proximal, ACD com oclusão em um terço proximal e ACx com dilatação aneurismática (Figura 4).

A cirurgia de revascularização foi realizada, feita com a artéria torácica interna esquerda - DA, além da ressecção do aneurisma de DA com ligadura do mesmo. Durante a operação, o paciente intercorre com dissecção de aorta ascendente, feita a ressecção da mesma e correção com tubo DACRON Nº 28.

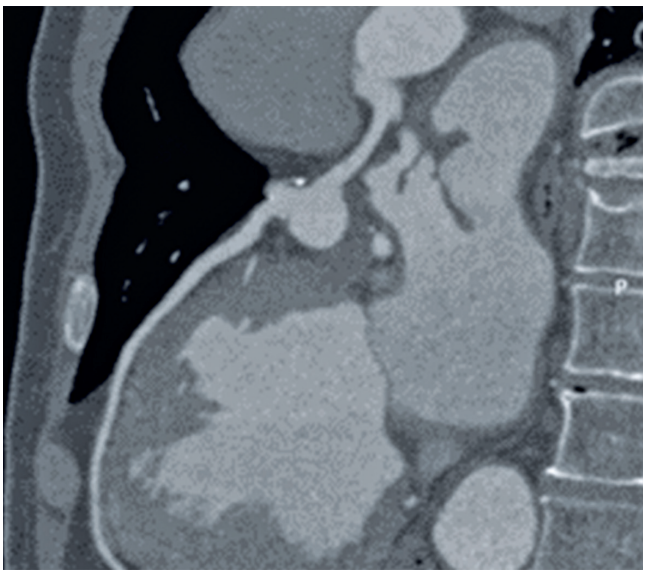

Figura 3. Angio TC realizada em 2022.

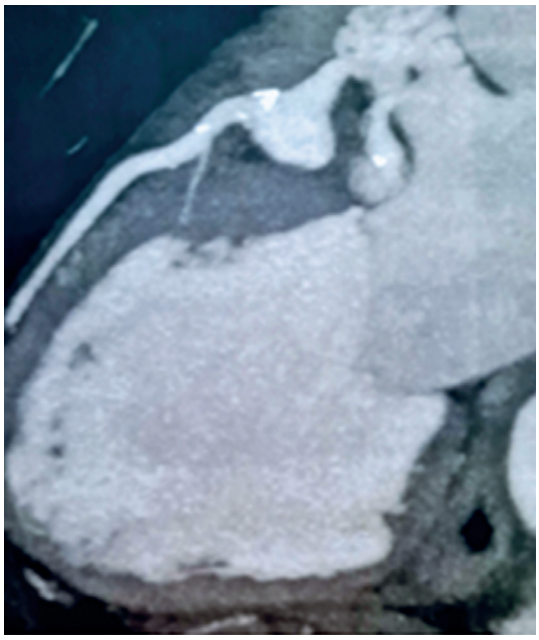

Figura 2. Angio TC realizada em 2020.

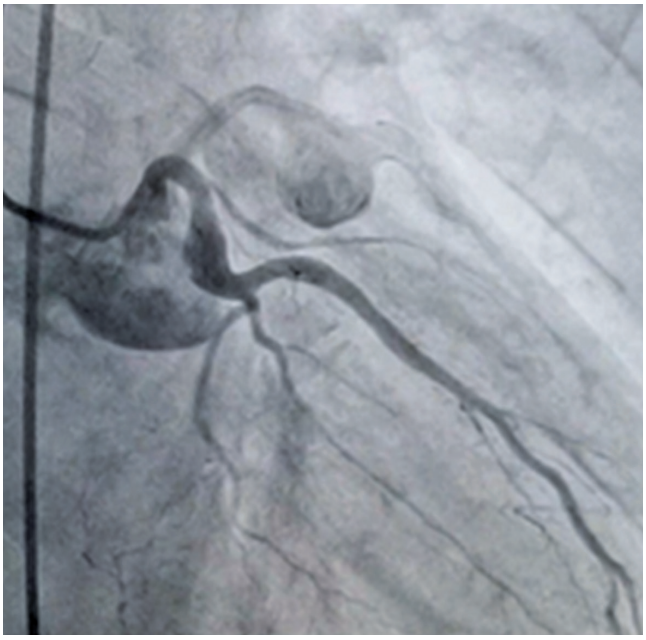

Figura 4. Cateterismo cardíaco realizado em 2022.

DISCUSSÃO

A incidência do AAC varia entre 0,3 a 5,3%, afetando na maioria homens. A prevalência está refletida no caso, tendo preferência por segmentos arteriais proximais. As artérias mais acometidas são a coronária direita (40%), seguida pela descendente anterior (32%). Assim como neste relato, os pacientes costumam ser assintomáticos, tendo o diagnóstico ao acaso durante realização de angiografias coronarianas.[1,2,3]

Quanto à etiologia, podemos classificar o AAC em aterosclerótico, inflamatório (vasculites) e não aterosclerótico/inflamatório (iatrogenia, trauma). A doença aterosclerótica é responsável por cerca de 50% dos casos em adultos. Alterações como deposição de lipídios, células espumosas, hialinização, capas fibrosas, calcificações focais de camada íntima (que pode se estender até a camada média), com importante destruição dos elementos desta, e agregados linfocíticos na adventícia (geralmente em torno do vaso vasorum), foram frequentemente observadas em análises histopatológicas, levando a conclusão que estas alterações enfraquecem a parede do vaso, diminuindo sua elasticidade, tornando-o mais propenso à formação de aneurismas. Acredita-se também que alterações genéticas, como variações sequenciais do cromossomo 9p (que tem constante ligação com infarto agudo do miocárdio, aneurismas intracranianos e abdominais) podem estar associadas à formação do AAC. Já na etiologia inflamatória, a doença de Kawasaki (síndrome inflamatória aguda que leva à vasculite de artérias coronárias, que pode evoluir posteriormente para AAC) é a segunda maior causa em adultos, e lidera a incidência na pediatria. A superexpressão de TNF-alfa tem sido amplamente ligada ao surgimento de AAC em pacientes com Doença de Kawasaki (DK), principalmente por sua relação de "up regulation" para com as metaloproteases de matriz (MMPs), em que estas, produzidas em respostas inflamatórias, degradam as fibras de colágeno e elásticas. Inflamações teciduais na doença de Kawasaki demonstram infiltração da parede arterial com linfócitos e macrófagos, associado a destruição da lâmina elástica interna, proliferação miointimal e necrose de células musculares lisas levam à dilatação das coronárias.[4,2,6,3]

Em sua grande maioria (inclusive nesta evolução), o diagnóstico é primordialmente incidental, secundário a alguma outra condição. Quando há apresentação clínica, a síndrome coronariana aguda é a manifestação mais frequente. Dentre os métodos diagnósticos, encontram-se a cineangiocoronariografia, angiotomografia de coronárias, ecocardiograma e ressonância magnética cardíaca. Deve-se caracterizar quanto a morfologia, dimensões, presença de trombos e estenose, sua relação com estruturas adjacentes e número. Em alguns casos, o diagnóstico por imagem pode sugerir a etiologia: aneurismas fusiformes são mais relacionados à aterosclerose, ao passo que os saculares mais comumente observados em etiologias inflamatórias, apesar de não parecer ser o caso deste paciente.[1,2,3]

A cineangiocoronariografia é um método muito indicado, por sua eficiência em avaliar os parâmetros citados acima, além de mensurar o grau de aterosclerose e a presença de colaterais, permitindo também o tratamento simultâneo. Por outro lado, por ser um exame invasivo, tem riscos inerentes. A angiotomografia de coronárias consiste num método não invasivo, tridimensional, com possibilidades de avaliar vários aspectos, além de dispor de reconstrução de imagens, é um promissor método para investigação do AAC, apesar de oferecer limitações como subestimar o tamanho do aneurisma na presença de trombos intraluminais e não permitir o tratamento, além de impor a utilização de contraste e radiação, o que é uma limitação para alguns pacientes. A ressonância magnética é uma opção para pacientes com contraindicações para exames contrastados ou que utilizam radiação, sendo bastante utilizado principalmente no acompanhamento de crianças. O ecocardiograma é um excelente método não invasivo, utilizado principalmente para avaliação de AACs de tronco de coronária esquerda e coronária direita, além de importante ferramenta para acompanhamento na doença de Kawasaki.[4,2]

O manejo dos pacientes que sofrem dessa condição ainda é um dilema para a área da cardiologia. Dentre as opções de tratamento, encontram-se as terapias antitrombóticas, tratamento cirúrgico e intervenção coronária percutânea (ICP), porém, ainda não há um consenso de como proceder nestes casos, sendo necessário desenvolver uma conduta baseada na apresentação clínica do paciente, a história natural do desenvolvimento do quadro, bem como a localização e tamanho. Em pacientes com doença de Kawasaki, é utilizada terapia com imunoglobulinas intravenosas, que demonstram bom resultado, evitando eventos cardiovasculares mais graves quando iniciados precocemente. Nestes casos, alguns autores defendem também o uso de anticoagulação oral com varfarina, mas sem embasamento de estudos, somente pela perspectiva observacional dos profissionais. Apesar de haver uma lacuna de informação sobre a efetividade do uso de medicação no tratamento do AAC, a participação de mediadores inflamatórios na for-

mação de aneurismas oportuniza a utilização de estatinas e inibidores do sistema renina-angiotensina-aldosterona. Nessa evolução, como em outras em que há suspeita de formação de trombos, pode-se optar pelo uso de antiplaquetários e anticoagulantes. Alguns estudos questionam a efetividade de anticoagulantes e antitrombóticos, já outros afirmam que seu uso é benéfico.[5,4,2,6,3]

Há alguns anos, o AAC era majoritariamente tratado de forma cirúrgica, porém, com a evolução da tecnologia e da técnica, a ICP surgiu como uma opção a ser considerada em casos de aneurismas menores, com as vantagens de ser menos invasivo e oferecer menor morbidade, porém, possui risco de aumento de trombose e reestenose, além de poder ocluir ramos laterais. A ICP, associada ao uso de inibidores de imunoglobulinas IIb/IIIa e antitrombóticos intracoronarianos, além de trombectomia, pode ser uma opção para aneurismas com apresentação de síndrome coronariana aguda. Existem atualmente somente recomendações com base na experiência dos médicos, que indicam intervenção cirúrgica em casos de AAC em tronco de coronária esquerda, AAC perto de bifurcações de grandes ramos, AAC decorrentes de doença de Kawasaki, AAC com apresentação múltipla e/ou gigante e AAC com doença arterial coronariana (DAC) severa associada a doença valvar.[5,4,3]

Quanto ao prognóstico, não existem informações suficientes para estabelecer com exatidão, porém, alguns estudos demonstraram que o AAC de etiologia aterosclerótica não demonstrava maior risco quando comparado à DAC sem aneurismas. Quanto aos de etiologia inflamatória, uma série de estudos que acompanharam pacientes durante 3 anos evidenciaram regressão de aproximadamente 90% quando o tratamento é feito de forma correta, e cerca de 75% quando não é realizado na fase aguda nos pacientes com doença de Kawasaki. [4]

Com isso, pode-se concluir que o AAC se trata de uma condição incomum na medicina, e apesar de se tratar de uma área importante na cardiologia, e existir a prospecção da realização de estudos a seu respeito na próxima década, ainda existe uma lacuna de informações e dados para o profissional se embasar, tanto no acompanhamento, como na conduta terapêutica do AAC. Portanto, a decisão sobre o rumo a ser tomado depende de vários fatores, como a apresentação do aneurisma, suas manifestações clínicas, fatores de risco acerca do paciente e, talvez o mais importante, a experiência do médico na área.

REFERÊNCIAS

1. Núñez IJG, Cerrato E, Bollati M, Franco LN, Terol B, Rodriguez EA.; et al. Coronary artery aneurysms, insights from the international coronary artery aneurysm registry (CAAR). International Journal of Cardiology. vol. 299, p. 49-55. Janeiro 2020.
2. Matta AG, Yaacoub N, Nader V, Moussallem N, Carrie D, Roncalli J. Coronary artery aneurysm: A review. World Journal of Cardiology; Vol.13, Nº 9, p. 381-525. Setembro 2021.
3. Zhu X, Zhou Q, Tong S, Zhou Y. Challenges and strategies in the management of coronary artery aneurysms. Hellenic Journal of Cardiology. Vol. 62, p. 112-120. Março-Abril 2021.
4. Magalhães VV, Feitosa, GS. Aneurisma de artérias coronárias: conhecemos o suficiente a seu respeito? Revista Saúde HSI. p. 9-16. Março 2018.
5. Kawsara A, Núñez IJG, Alqahtani F, Moreland J, Rihal CS, Alkhouli M. Management of Coronary Artery Aneurysms. JACC: CARDIOVASCULAR INTERVENTIONS. Vol. 11, Nº 13, p. 1211 - 23. Julho 2018.
6. Sherif SA, Tok OO, Tasköylü O, Goktekin O, Killic ID. Coronary Artery Aneurysms: A Review of the Epidemiology, Pathophysiology, Diagnosis, and Treatment. Frontiers in Cardiovascular Medicine. Vol. 4, Article 24. Maio 2017.