Prostatite Bacteriana Crônica por *Staphylococcus aureus* em paciente com lesão cutânea prévia: relato de caso

Chronic Bacterial Prostatitis due to Staphylococcus aureus in a patient with previous skin lesion: case report

Ana Clara Charantola Beloni[1], Ana Beatriz Charantola Beloni[2], Thaís Guimarães[3], Daniela Kalliope de Sá Paraskevopoulos[4]

RESUMO

Introdução: A Prostatite Bacteriana Crônica (PBC) é uma condição inflamatória causada por infecção bacteriana persistente na glândula prostática(1). Com o uso disseminado de antimicrobianos, a complicação para abscesso prostático tornou-se rara, representando 2% dos casos(2). **Relato do Caso:** Paciente masculino, 72 anos, diabético mal controlado, com recorrência de disúria, dor suprapúbica, incontinência urinária e polaciúria nos últimos três meses. Paciente relatava diversos tratamentos para ITU com uso recente de fluorquinolona oral e ceftriaxone. Exames admissionais evidenciaram leucocitose de 22,540cells/mm³ e aumento de provas inflamatórias. Coletada urocultura que revelou crescimento de *Staphylococcus aureus* sensível à meticilina (MSSA). Durante internação observou-se cicatriz em membro inferior direito, relacionada a infecção de pele e partes moles extensa, decorrente de atropelamento ocorrido seis meses antes do início dos sintomas urinários. Ressonância magnética da pelve evidenciou áreas de hiperintensidade no interior da glândula prostática, compatíveis com componente líquido, caracterizando abscesso da glândula prostática. **Discussão:** A PBC por *staphylococcus aureus* e a sua evolução para abscesso prostático (AP) é uma manifestação rara e pouco descrita na literatura. A evolução crônica deste caso é caracterizada pelo uso prévio de antimicrobianos que podem dificultar o diagnóstico. **Conclusão:** O caso destaca a importância de considerar a próstata como potencial reservatório na bacteremia por *Staphylococcus aureus* em pacientes com comorbidades imunossupressoras e perda de barreira cutânea.

Descritores: Infecções cutâneas estafilocócicas; Doenças da próstata; Diabetes Mellitus; Abscesso.

ABSTRACT

Introduction: Chronic Bacterial Prostatitis (CBP) is an inflammatory condition caused by persistent bacterial infection in the prostate gland(1). With the widespread use of antimicrobials, the complication of prostatic abscess has become rare, accounting for 2% of cases (2). **Case Report:** Male patient, 72 years old, poorly controlled diabetic, with recurrent dysuria, suprapubic pain, urinary incontinence and pollakiuria in the last three months. Patient reported several treatments for UTI with recent use of oral fluoroquinolone and ceftriaxone. Admission exams showed leukocytosis of 22,540cells/mm³ and increased inflammatory tests. Urine culture was collected and revealed growth of methicillin-sensitive Staphylococcus aureus (MSSA). During hospitalization, a scar was observed on the right lower limb, related to extensive skin and soft tissue infection, resulting from a car accident that occurred six months before the onset of urinary symptoms. Magnetic resonance imaging of the pelvis showed areas of hyperintensity within the prostate gland, compatible with a fluid component, characterizing a prostate gland abscess. **Discussion:** PBC caused by Staphylococcus aureus and its progression to prostate abscess (PA) is a rare manifestation that is poorly described in the literature. The chronic evolution of this case is characterized by the previous use of antimicrobials that can make diagnosis difficult. **Conclusion:** The case highlights the importance of considering the prostate as a potential reservoir for Staphylococcus aureus bacteremia in patients with immunosuppressive comorbidities and loss of the skin barrier.

Keywords: Staphylococcal skin infections; Prostatic diseases; Diabetes Mellitus; Abscess.

[1] Clínica médica do Instituto de Assistência Médica ao Servidor Público Estadual, São Paulo, residente de Alergia e Imunologia Clínica pelo Instituto Central do Hospital das Clínicas da FMUSP.
[2] Pediatra pela Pontífice Universidade Católica de Campinas, SP, e fellow em endocrinologia pediátrica pelo Instituto da Criança e Adolescente da FMUSP.
[3] Infectologista coordenadora da CCIH do Hospital do Servidor Público Estadual, Supervisora de Equipe Técnica da SCCIH do Instituto Central do Hospital das Clínicas da FMUSP.
[4] Infectologista atuante na área de Prevenção e Controle de Infecções Hospitalares do Hospital do Servidor Público Estadual, São Paulo.
Data de Submissão: 07/01/2025. **Data de aceite:** 10/02/2025.
Autor correspondente: Ana Clara Charantola Beloni. Rua Pedro de Toledo, 1355, apartamento 42. Vila Clementino. CEP: 04039-099.
Telefone: (14) 999689-7056 - E-mail: anaclaracharantolabeloni@gmail.com
Conflito de Interesse: Declaro não haver conflito de interesse. **Fontes de auxílio à pesquisa:** financiamento próprio.
Aprovação prévia pelo Comitê de Ética CAAE 83495724.1.000.5463, IAMSPE. São Paulo, estado de São Paulo, Brasil

INTRODUÇÃO

A prostatite bacteriana crônica (PBC) é uma condição inflamatória persistente da glândula prostática, caracterizada pela recorrência de sintomas urinários durante um período superior ou igual a três meses nos últimos seis meses da história clínica do paciente[1]. A progressão para abscesso prostático é uma complicação rara, ocorrendo em apenas 2% dos pacientes diagnosticados com prostatite bacteriana.

A família *Enterobacteriaceae* é o grupo de patógenos mais frequentemente envolvido na fisiopatogenia da PBC, sendo a *Escherichia coli* responsável por 50% a 80% dos casos. Outros bacilos gram-negativos, como *Klebsiella* e *Proteus*, são responsáveis por 10% a 30% dos casos, enquanto as espécies de *Enterococcus* contribuem com 5% a 10%. Bacilos gram-negativos não fermentadores, como *Pseudomonas spp.*, são responsáveis por mais 5% dos casos[1].

Nos últimos anos, cepas multirresistentes de *E. coli* e *Klebsiella pneumoniae* têm emergido como patógenos significativos, em grande parte devido ao uso frequente de antimicrobianos. Embora haja poucas publicações sobre o papel dos microrganismos gram-positivos, além dos *Enterococcus spp.*, a maioria dos estudos considera *Staphylococcus* e *Streptococcus spp.* como patógenos relevantes. O aumento da prevalência de patógenos gram-positivos pode refletir uma mudança na epidemiologia da doença, especialmente em decorrência do uso disseminado de antibioticoterapia empírica com fluorquinolonas orais[2].

Os principais fatores de risco para prostatite bacteriana (PB) estão frequentemente relacionados a condições imunossupressoras, como síndrome da imunodeficiência adquirida (AIDS), doença renal crônica, hepatites virais, alcoolismo e diabetes mellitus[2,5]. Além disso, o uso prolongado de cateteres vesicais e procedimentos urológicos recentes também têm sido associados ao aumento do risco de desenvolvimento de PB[1,6].

A apresentação clínica da PBC é caracterizada principalmente por dor urogenital e sintomas urinários, que podem se manifestar como dificuldades no esvaziamento (jato fraco, hesitação e estrangúria) ou no armazenamento (disúria, urgência e urge-incontinência[1]. O exame físico frequentemente revela dor à palpação durante o toque retal, podendo também identificar flutuação. Os exames laboratoriais geralmente mostram leucocitose, elevação de provas inflamatórias e do antígeno prostático específico (PSA) sérico.

A PBC causada por *Staphylococcus aureus* sensível à meticilina (MSSA) é uma condição pouco descrita na literatura científica. Sua evolução pode ser mais lenta e atípica, especialmente em pacientes com histórico prévio de uso de antimicrobianos, o que pode mascarar os sintomas clínicos. O *S. aureus* é um patógeno de alta virulência, capaz de formar biofilmes, o que dificulta o tratamento e favorece a persistência da infecção. Em casos de bacteremia transitória, mesmo na ausência de uma quebra evidente da barreira cutânea, a bactéria pode aderir ao tecido prostático e permanecer em estado quiescente, contribuindo para a cronicidade da infecção e dificultando seu diagnóstico precoce[6].

Pacientes diabéticos, especialmente aqueles com controle glicêmico inadequado, apresentam maior risco de infecções por *Staphylococcus aureus*. A hiperglicemia crônica leva a alterações imunológicas, como disfunção dos neutrófilos, redução da quimiotaxia e da fagocitose, além de criar um ambiente favorável à proliferação bacteriana devido ao aumento da disponibilidade de glicose nos tecidos. O *Staphylococcus aureus* é um patógeno altamente virulento, responsável por uma ampla gama de infecções clínicas, com impacto significativo em pacientes com diabetes mellitus. O abscesso prostático causado por *Staphylococcus aureus*, no entanto, é uma condição rara, com poucos casos descritos na literatura científica.

Neste trabalho relatamos o caso de um paciente diabético mal controlado que evolui com PBC e abscesso prostático seis meses após desbridamento de lesão cutânea.

RELATO DE CASO

Homem, 72 anos, hipertenso e diabético mal controlado de longa data, procura pronto-socorro por recorrência de disúria, dor suprapúbica, incontinência urinária, redução de jato miccional e polaciúria há três meses. Referia infecção de trato urinário de repetição nos últimos 3 meses, com utilização de ceftriaxona intramuscular há um mês. Negou dor lombar e febre. Como antecedente pessoal paciente também relatava atropelamento (carro x transeunte) três meses antes do início dos sintomas urinários com lesão de pele extensa na face lateral do membro inferior direito. Paciente informava que a lesão necessitou de múltiplos desbridamentos devido à dificuldade de cicatrização no período (Figura 1).

À admissão apresentava-se em bom estado geral, afebril, com exame abdominal sem alterações e Giordano negativo. Cicatriz decorrente de trauma prévio em membro inferior totalmente epitelizada e sem sinais flogísticos. Exames laboratoriais, inicialmente, indicavam PSA 1,448ng/ml, leucócitos de 22.540 mil/

mm3 (bastonetes 7%), proteína C reativa 12.76mg/dL. Urina I com leucócitos 23.000/mL, hemácias 12.000/mL, nitrito negativo.

Inicialmente medicado com ceftriaxona 1g, endovenoso, 12/12h. Devido a manutenção de dor suprapúbica e uso recente de ceftriaxone para episódio prévio de ITU foi escalonado antibioticoterapia para meropenem 01 grama, endovenoso, 8/8h. Realizada ultrassonografia de próstata via abdominal que indicou próstata heterogênea, com aumento das dimensões, com peso estimado em 88,6 gramas notando-se áreas hipoecogênicas heterogêneas de permeio, compatíveis com conteúdo liquefeito (Figura 2).

Coletada urocultura no momento da admissão que evidenciou crescimento de *Staphylococcus aureus* sensível a oxacilina,ciprofloxacino, sulfametoxazol-trimetoprima e vancomicina. Sendo ajustada antibioticoterapia para Oxacicilina 3g endovenoso de 6/6h.

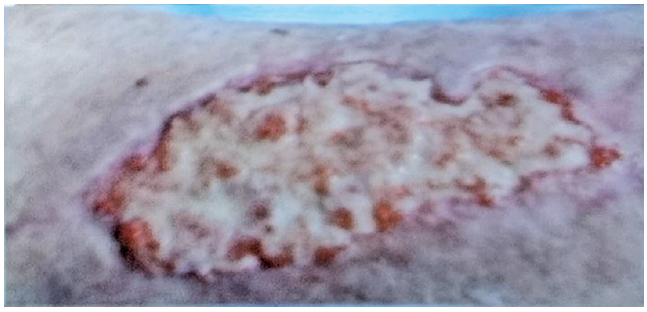

Figura 1. Evolução da lesão cutânea contusa, decorrente de atropelamento, em membro inferior direito, com formação de tecido de granulação.

Foi realizado ecocardiograma transtorácico e fundoscopia, ambos sem evidências de complicações à distância. As hemoculturas resultaram negativas para Staphylococcus aureus. Solicitou-se ressonância magnética nuclear, a qual demonstrou próstata com dimensões de 5,5×5,3×5,2cm, correspondendo a um volume estimado de 52,5cm^3. Observou-se na zona periférica áreas heterogêneas esparsas, com extensão às vesículas seminais, apresentando restrição à difusão e coleções líquidas nesta topografia (Figuras 3A e 3B).

Após 10 dias de antibioticoterapia endovenosa, o paciente apresentou evolução clínica favorável, recebendo alta hospitalar com prescrição de ciprofloxacino 500mg, por via oral, de 12/12h, a ser administrado durante 28 dias.

MÉTODOS

Estudo do tipo relato de caso, observacional e descritivo sobre o tema abscesso prostático decorrente de infecção cutânea por Staphylococcus aureus. O critério de seleção foi abordar informações sobre etiologia, fatores de risco, diagnóstico e terapêutica sobre o tema, em artigos dos últimos 10 anos, sendo estes retirados dos bancos de dados Medline e PubMed. Os descritores utilizados foram Infecções Cutâneas Estafilocócicas, *Staphylococcus aureus*, Prostatite Bacteriana Crônica e Diabetes Mellitus.

DISCUSSÃO

O *Staphylococcus aureus* está relacionado a infecções ósseas, cardíacas, cutâneas e de partes moles,

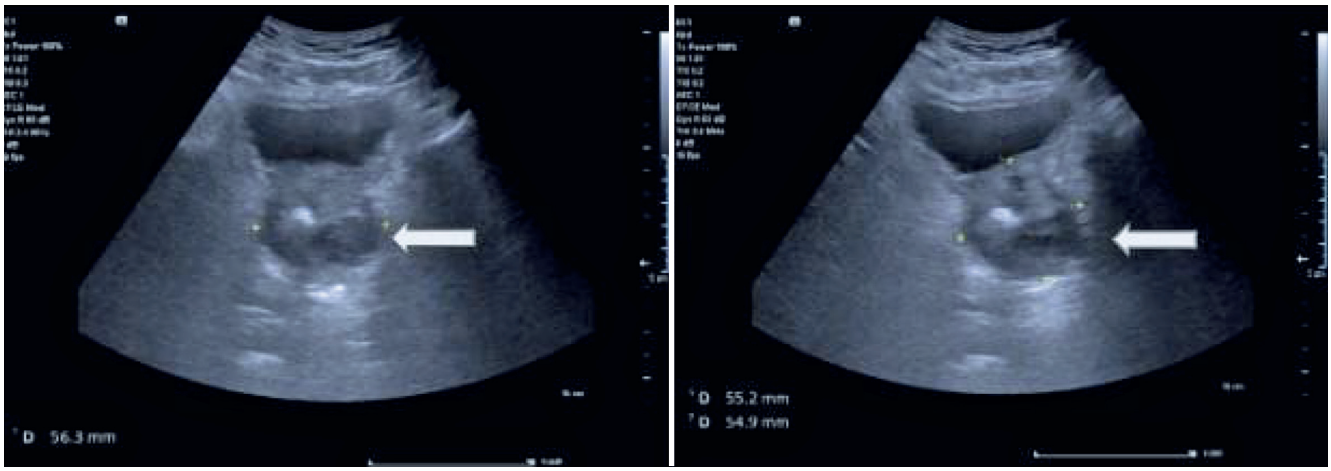

Figura 2. Ultrassonografia transabdominal evidencia glândula prostática apresentando dimensões aumentadas e contornos irregulares, notando-se áreas hipoecogênicas heterogêneas de permeio, compatíveis com conteúdo liquefeito (setas).

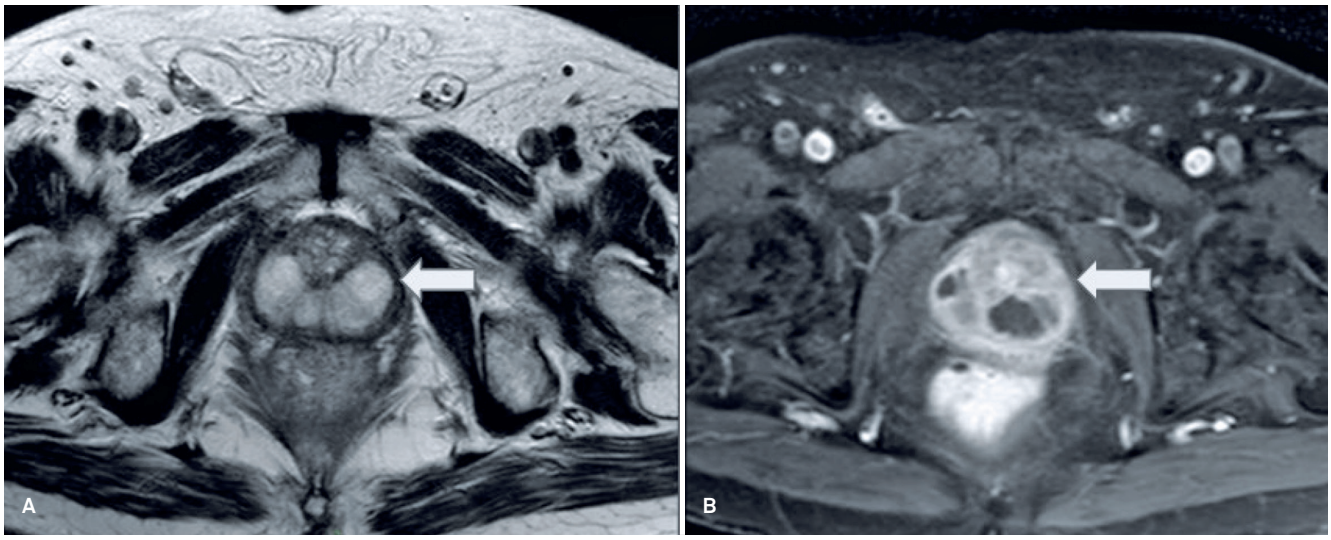

Figura 3. A) Ressonância magnética da pelve com ponderação em T2 evidenciando áreas de hiperintensidade / sinal intermediário no interior da glândula prostática, compatíveis com componente líquido (seta). B) Sequência ponderada em T1 com contraste gadolínio caracterizando importante realce periférico prostático. O conjunto de achados é compatível com abscesso da glândula prostática (seta).

sendo incomum o envolvimento do tecido prostático, conforme relatado no artigo.

Antes do advento da antibioticoterapia, o abscesso prostático era comumente uma complicação de infecções gonocócicas em homens previamente saudáveis. Essas infecções frequentemente evoluíam com ruptura espontânea para a uretra, reto ou períneo, estando associadas a uma taxa de mortalidade de 50%. Na era pós antibioticoterapia o abscesso prostático por Staphylococcus aureus tornou-se raro e seu mecanismo fisiopatológico não é completamente compreendido [4,5].

Suspeitar de abscesso prostático pode ser um desafio e, para isso, deve-se aliar métodos de imagem com o exame físico e exames laboratoriais do paciente. O toque retal, apesar de ser muito difundido como método essencial para o diagnóstico, apresenta baixa sensibilidade e pode acarretar bacteremia[4] e, como revelado no caso, não é capaz de confirmar ou excluir o diagnóstico. Ele revela aumento do órgão, dor e flutuação, que, apesar de ser considerada sinal patognomônico, pode aparecer em outras situações, como cistos e granulomas.

As uroculturas devem ser coletadas, a fim de definir o agente e orientar antibioticoterapia. No entanto, apenas 50% dos casos[5] apresentarão cultura de urina positiva e, em 50% destes, haverá discordância entre o patógeno obtido da cultura e o obtido através de procedimentos de imagem ou cirúrgicos[1]. No caso de infecção estafilocócica, dois pares de hemoculturas, provenientes de sítios diferentes, deverão ser realizados, assim como ecocardiograma transtorácico ou transesofágico, a fim de diagnosticar endocardite infecciosa[4]. A presença de uma cultura positiva já é suficiente para o início do tratamento.

A tomografia computadorizada (TC) com contraste é a ferramenta de imagem inicial se houver suspeita de abscesso e demonstrará uma glândula edemaciada e difusamente aumentada, com predileção por envolvimento da zona periférica. Quando um abscesso está presente ele é visto como uma hipodensidade unilocular ou multilocular, com realce de borda, na zona periférica. O envolvimento da zona central é encontrado em pacientes com status pós-ressecção transuretral da próstata. A infecção pode se estender através da cápsula para os tecidos periprostáticos, vesículas seminais e peritônio. O padrão-ouro é a ultrassonografia transretal, com acurácia de 80-100% dos casos, sendo a técnica preferível a via transperineal ou transretal por haver contato direto com a próstata e permitir abordagem intervencionista, se necessário, e de seguimento [4,8]. Além disso, é um método livre de radiação, sendo possível repetí-lo se necessário.

A abordagem terapêutica inclui antibioticoterapia guiada por culturas e é desafiado pela baixa penetração da maioria dos antimicrobianos no tecido e nos fluidos prostáticos. Dependendo da evolução clínica e do tamanho da coleção, pode ser necessária a associação com drenagem percutânea ou cirurgia aberta (referência). No caso relatado, a urocultura identificou Staphylococcus aureus sensível à oxacilina e à ciprofloxacina, levando à escolha desses antimicrobianos para administração hospitalar e domiciliar, respectivamente. O principal objetivo do tratamento é reduzir a morbidade e a mortalidade, além de preservar a função urinária e sexual[9]. O prognóstico do abscesso prostático é bom, com índice de mortalidade entre 3-16%[2]. O manejo adequado

de comorbidades também é essencial para prevenir recidivas.

Na era pós-antibiótica, o abscesso prostático tem se tornado uma complicação relacionada a comorbidades imunossupressoras, resistência antimicrobiana crescente e manipulação urológica, demandando intervenção eficaz com antibioticoterapia de amplo espectro e drenagem cirúrgica.

CONCLUSÃO

Neste estudo, relatamos o caso de um homem de 72 anos com recorrência de sintomas urinários e histórico de atropelamento com lesão extensa de pele e partes moles, de difícil cicatrização, seis meses antes do início dos sintomas urinários. Apesar de ser considerada uma entidade rara, observa-se aumento na incidência de abscesso prostático devido ao aumento da prevalência de comorbidades que predispõem à colonização e a infecção por este patógeno.

Pacientes diabéticos mal controlados, principalmente quando expostos a perda de barreira cutânea, podem desencadear infecções à distância, através da disseminação hematogênica. O diagnóstico pode ser desafiador, sendo a suspeita o primeiro passo para o início do manejo. Exames laboratoriais devem ser solicitados, contudo os exames de imagem, em especial a ultrassonografia transretal, possuem melhor acurácia para definir o diagnóstico. O prognóstico do abscesso prostático é bom, com índice de mortalidade entre 3-16%, que pode ser reduzida se diagnóstico precoce e controle adequado de comorbidades.

O presente caso destaca a importância de considerar a glândula prostática como um potencial reservatório na bacteremia por *Staphylococcus aureus*, especialmente em pacientes com comorbidades e perda de barreira cutânea.

REFERÊNCIAS

1. Rees J, Abrahams M, Doble A, Cooper A; Prostatitis Expert Reference Group (PERG). Diagnosis and treatment of chronic bacterial prostatitis and chronic prostatitis/chronic pelvic pain syndrome: a consensus guideline. BJU Int. 2015 Oct;116(4):509-25. doi: 10.1111/bju.13101. Epub 2015 Jun 16. PMID: 25711488; PMCID: PMC5008168.
2. Lipsky BA, Byren I, Hoey CT. Treatment of bacterial prostatitis. Clin Infect Dis. 2010 Jun 15;50(12):1641-52. doi: 10.1086/652861. PMID: 20459324.
3. Jagtap A, Das K, Safadi MF. A Rare Case of a Prostatic Abscess Secondary to a Mycoplasma hominis Infection. Cureus. 2022 Nov 14;
4. Chory K, Bobenhouse N, Pena M, Mehta A. Unusual Infectious Metastases Secondary to Acupuncture Induced MSSA Septicemia. IDCases [Internet]. 2020 Autumn;20:e00759. Available from: https://pubmed.ncbi.nlm.nih.gov/32420027/
5. Eichenberger EM, Shoff CJ, Rolfe R, Pappas S, Townsend M, Hostler CJ. Staphylococcus aureus Prostatic Abscess in the Setting of Prolonged S. aureus Bacteremia. Case Reports in Infectious Diseases. 2020 May 20;2020:1-6.
6. ZHENG X, WANG X, ZHOU J, XIANG J, XIE L. Diagnosis and treatment of community-associated methicillin-resistant Staphylococcus aureus prostatic abscess involving the seminal vesicle: A case report. Experimental and Therapeutic Medicine. 2014 Dec 18; 9(3):835-8.
7. Ackerman AL, Parameshwar PS, Anger JT. Diagnosis and treatment of patients with prostatic abscess in the post-antibiotic era. International Journal of Urology. 2017 Sep 24;25(2):103-10.
8. Elshal AM, Abdelhalim A, Barakat TS, Shaaban AA, Adel Nabeeh, El-Housseiny Ibrahiem. Prostatic abscess: Objective assessment of the treatment approach in the absence of guidelines. Arab Journal of Urology [Internet]. 2014 Dec 1 [cited 2024 May 14];12(4): 262-8. Available from: https://www.ncbi.nlm.nih.gov/pmc/articles/PMC4435626/
9. Ansari N, Ozgur SS, Bhargava R, Rahman R, Gong B. An Interesting Case of Methicillin-Resistant Staphylococcus aureus Prostate Abscess in an Immunocompetent Patient. Cureus [Internet]. 2023 Aug 8 [cited 2024 Mar 29]; Available from: https://www.ncbi.nlm.nih.gov/pmc/articles/PMC10483891/
10. Carroll DE, Marr I, Huang GKL, Holt DC, Tong SYC, Boutlis CS. Staphylococcus aureus Prostatic abscess: a clinical case report and a review of the literature. BMC Infectious Diseases [Internet]. 2017 Jul 21;17. Available from: https://www.ncbi.nlm.nih.gov/pmc/articles/PMC5521102/?fbclid=IwAR2TmvNTgXT0tE_mVXyFon-7YWSBonXt zzpHB9kL7rbRX3Ha8N0RmF71BSI